

Calcificação Simétrica dos Gânglios da Base (CSGB) – “Doença de Fahr”

*José Osmar Cardeal**

*Daniel Dante Cardeal***

RESUMO

Há um tipo específico de calcificação intracraniana que compromete simetricamente os gânglios da base e os núcleos denteados do cerebelo e é denominado calcificação simétrica dos gânglios da base (CSGB) ou doença de Fahr, no qual o principal método diagnóstico é a tomografia computadorizada. Essa revisão mostra que pode estar associado a vários processos patológicos, como distúrbios do cálcio e fósforo e as manifestações clínicas não estabelecem estrita relação com a topografia das lesões, havendo destaque para as crises epilépticas e distúrbios psiquiátricos. Conclui-se, portanto, que a CSGB nem sempre é idiopática e o termo calcificação não é apropriado, também não constitui uma doença definida.

UNITERMOS

Doença de Fahr, calcificação, gânglios da base, manifestações clínicas.

As calcificações de estruturas intracranianas são relativamente comuns e muitas vezes não estão associadas a processos patológicos, por isso mesmo designadas como “fisiológicas”, como, por exemplo, a calcificação da pineal, dos plexos coróides, da foice cerebral, e outras. Por outro lado, várias condições patológicas produzem calcificações intracranianas, dentre elas as neoplasias; facomatoses; doenças vasculares, inflamatórias, infecciosas, parasitárias; e distúrbios pós-anoxia, metabólicos.

Um tipo bem peculiar de calcificação intracraniana compromete, de modo relativamente simétrico, os gânglios da base e os núcleos denteados do cerebelo. Nesse grupo, os depósitos calcários, pela sua distribuição característica, constituem uma entidade facilmente reconhecível aos exames de neuroimagem, e designados de várias maneiras, dentre elas calcificação estriado-pálido-denteada, calcinose estriado-pálido-denteada, calcificação não-arterioesclerótica dos gânglios da base, doença de Fahr, síndrome de Fahr, calcificações intracranianas simétricas dos gânglios da base.

Esse tema aqui revisto não se refere a uma doença definida, mas as calcificações apresentam peculiar distribuição, comprometendo várias estruturas cerebrais, principalmente os gânglios da base e núcleos denteados do cerebelo. São identificáveis nos raios X simples do crânio e principalmente na tomografia computadorizada (CT) de crânio; por vezes tão extensas que podem ser detectadas no exame macroscópico e nos quadros clínicos mais ou menos bem definidos e associados a esse distúrbio. Apresenta ainda associação com alterações do metabolismo dos íons cálcio e fósforo em muitos casos, outros são idiopáticos e grupos com herança autossômica foram relatados.

As calcificações simétricas dos gânglios da base (CSGB) ocorrem tanto nos adultos quanto nas crianças, mas sua prevalência não é conhecida. Muitos estudos para inferir sua frequência surgiram da análise de TC de crânio em vários serviços. Nesse sentido, Kasis¹ observou que as CSGB estavam presentes em 72 (aproximadamente 1%) dentre 7.040 TC de crânio de pacientes que realizaram esse procedimento por motivos diversos. Em outro

* Professor Adjunto de Neurologia da Escola Paulista de Medicina – UNIFESP.

** Acadêmico da Faculdade de Medicina da Universidade de São Paulo – FMUSP.

estudo, baseado na análise de 800 TC de crânio, os autores observaram 2% de CSGB². Em um estudo com 4.283 TC de crânio de criança foram encontradas CSGB em 1%³.

As alterações localizam-se principalmente nos núcleos da base (*palidum* e *striatum*) bem como nos núcleos denteados do cerebelo; e mais raramente, nos tálamos (substância branca do centro semi-oval, córtex cerebral em alguns de seus sulcos); e eventualmente no tronco cerebral. Dentre os achados anatomopatológicos, encontram-se alterações em células da glia e em neurônios, principalmente nos casos de lesões extensas, embora predominem lesões vasculares, principalmente pequenos vasos, afetando também regiões perivasculares^{4,5}. O termo calcificação simétrica dos gânglios da base pode conduzir ao entendimento de que tais lesões sejam apenas deposições de cálcio nas estruturas afetadas. Esses depósitos são constituídos por glicoproteínas e mucopolissacarídeos contendo cálcio, mas outras substâncias são encontradas, como ferro, zinco, cobre, magnésio e alumínio^{5,6,7}. Assim sendo, consideramos o termo “mineralização” mais adequado e não calcificação dos gânglios da base.

As CSGB podem corresponder apenas a um achado fortuito de exame, não estando associadas a uma doença bem-definida. Diversas condições patológicas foram associadas às CSGB, dentre elas: hipoparatiroidismo primário ou secundário; pseudo-hipoparatiroidismo;

pseudo-pseudo-hipoparatiroidismo, hiperparatiroidismo; hipotireoidismo; hipertireoidismo; anoxia neonatal, pós-radioterapia de tumor cerebral; doenças congênitas, inflamatórias, infecciosas, parasitárias e intoxicações. É bem possível que muitas dessas condições descritas em casos de CSGB tenham com essa entidade apenas uma relação casual. Entretanto, a revisão da literatura permite identificar pelo menos três grupos principais: idiopático, familiar e o mais comum, aquele associado a distúrbios do metabolismo do cálcio e do fósforo, hipoparatiroidismo, pseudo-hipoparatiroidismo.

Não é incomum observar extensas lesões cerebrais assintomáticas, como é o caso da paciente cuja TC é mostrada na figura 1. Quando as manifestações clínicas estão presentes, não estabelecem estreita correlação com a topografia das lesões detectadas na TC de crânio^{5,8} e podem ser: neurológicas, psiquiátricas e neuropsicológicas. As principais manifestações neurológicas são expressas por distúrbios do movimento e crises epiléticas.

Estima-se que distúrbios do movimento ocorram em aproximadamente 30% dos casos de CSGB e podem ser do tipo parkinsoniano, tremor, rigidez, distonia, mioclonia, coréia, atetose, mutismo, hemioréia, hemibalismo^{5,7,9}. As síndromes extrapiramidais observadas nesses casos podem sugerir que as mineralizações não ficam restritas a regiões vasculares ou perivasculares, mas direta ou indiretamente afetam elementos neurais do sistema extrapiramidal.

As crises epiléticas constituem outra condição clínica relativamente comum nos casos de CSGB, não tendo sido encontrada associação com um tipo específico de crise. Quando as CSGB se associam ao hipoparatiroidismo, o fator precipitante das crises pode ser atribuído diretamente ao distúrbio do cálcio. Estima-se que crises epiléticas ocorram em 30% a 70% dos pacientes com hipoparatiroidismo¹⁰ e podem ser parciais motoras, generalizadas tônico-clônicas, e menos freqüentemente ausências atípicas ou crises acinéticas¹¹. Nesse sentido, as observações em modelos experimentais de epilepsia com manipulação dos íons cálcio, com ou sem alteração do potássio, mostram que a exposição de fatias de hipocampo a concentrações extracelulares de 0,2 mm ou menores bloqueia as respostas sinápticas de neurônios piramidais. Ao invés de observar a inibição das descargas epiléticas por essa alteração eletrolítica, observa-se após um breve período com descargas isoladas eventos semelhantes a crises epiléticas espontâneas e recorrentes na camada piramidal CA1 do hipocampo¹². No entanto, além das alterações do cálcio, outras devem ocorrer, pois crises epiléticas também foram observadas em casos sem

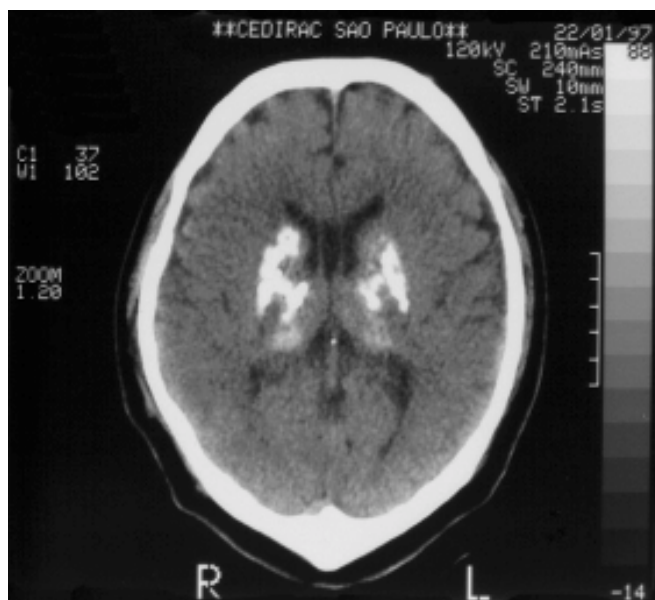


FIGURA 1

Calcificações relativamente simétricas e restritas aos gânglios da base e núcleos denteados do cerebelo (TC de crânio) – forma idiopática.

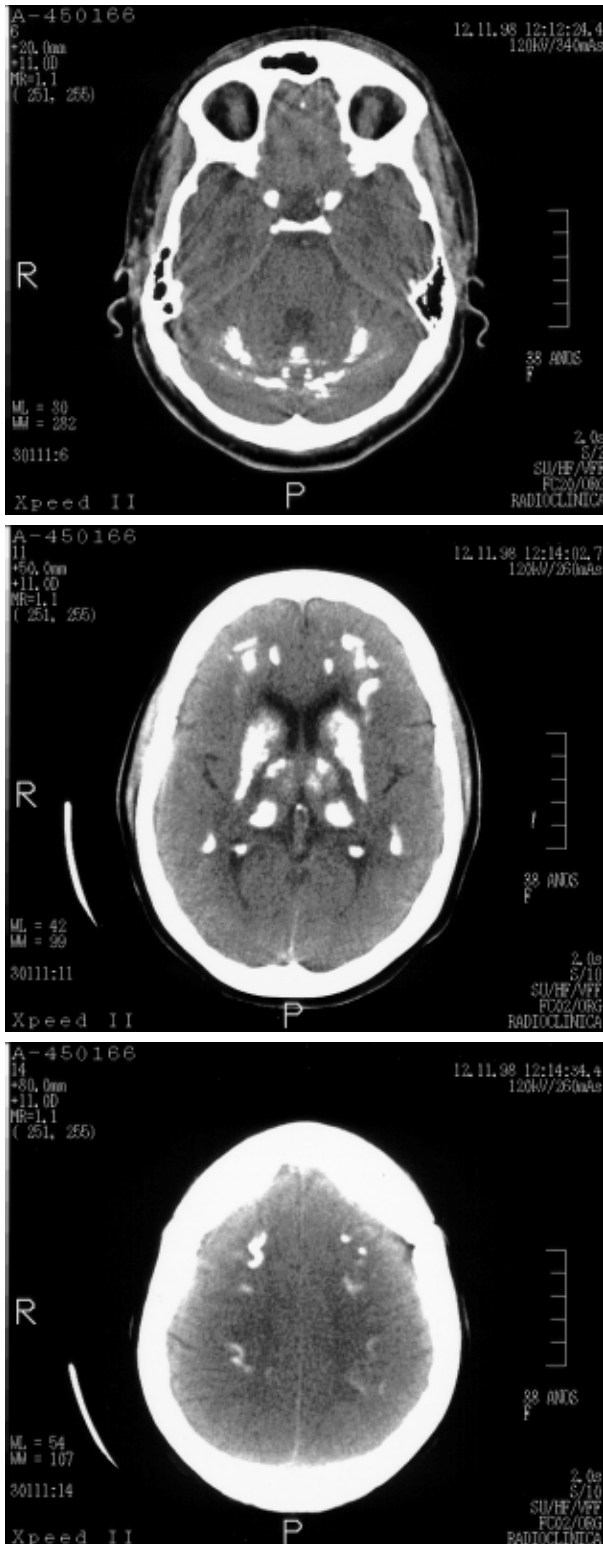

FIGURA 2

Calcificações simétricas dos gânglios da base e núcleos denteados do cerebelo (TC de crânio), comprometendo outras estruturas cerebrais, incluindo o córtex cerebral – forma secundária a hipoparatiroidismo.

distúrbios do íon cálcio, como ocorreu com o paciente cuja TC de crânio é apresentada na figura 2.

Diversos distúrbios psiquiátricos foram descritos em casos com CSGB, compreendendo: distúrbios do comportamento com apatia, retraimento social, crises emocionais, abandono das atividades habituais; distúrbios psicopatológicos como síndromes do humor, transtorno obsessivo-compulsivo, alterações de personalidade, síndrome paranóide-alucinatoria, psicose esquizofreniforme e dependência química. Também foram descritas depressão seguida de transtorno bipolar e síndrome maniforme.

As alterações neuropsicológicas abrangem vários domínios, como a orientação, a atenção e a concentração, a memória e a inteligência. Pode também estar afetada a capacidade de aprendizagem, assim como a coordenação visual-motora e as atividades visuoespaciais. De modo geral, nesses casos o quadro dominante corresponde à demência em padrão diferente de Alzheimer e também de Pick, mas com elementos de ambos, sendo observada atrofia cortical frontal ou temporal. Um estudo anatomopatológico¹³ feito em 5 casos de CSGB associados a demência mostrou que as principais características foram: 1- ausência de placas senis; 2 - a presença de numerosos e disseminados emaranhados neurofibrilares no neocórtex; 3 - depósitos calcários como os descritos anteriormente; 4 - atrofia cerebral restrita aos lobos frontais ou temporais; 5 - moderada ou intensa desmielinização e gliose fibrosa na substância branca das áreas atrofiadas; 6 - leve ou moderada perda neuronal no núcleo basal de Meynert. Os casos com demência são encontrados nos pacientes com extensas mineralizações intracranianas⁸.

O diagnóstico de CSGB pode ser feito em estudos anatomopatológicos, raios X simples de crânio e principalmente TC de crânio (Figuras 1 e 2). Evidentemente, a TC de crânio é superior aos raios X simples para detecção de calcificação em gânglios da base¹⁴, não só pela identificação de lesões, mas também por permitir avaliar sua extensão, além de identificar casos com atrofia cerebral.

O patologista Karl Theodor Fahr¹⁵ em 1930 publicou os resultados do estudo anatomopatológico do caso de um paciente do sexo masculino que falecera após quadro de diarreia, câibras nas pernas, diplopia, vertigens, tetania e coma. Identificou a presença de calcificações perivasculares comprometendo bilateralmente, de modo simétrico, os gânglios da base, atribuindo um caráter idiopático para as referidas alterações. A partir de então, casos de CSGB passaram a ser designados como “doença de Fahr”. No entanto, essa designação tem sido frequentemente contestada, como o fez Lowenthal e Bruyn⁷ no final da década de 60: “Those using it betray

a major state of ignorance with respect to this disorder: the condition is not a *disease* in the nosological sense of the word, neither was Fahr the first to report it, nor should be credited for having presented an exhaustive *descriptio princeps*".

Finalmente podemos ressaltar que as CSGB são uma entidade conhecida desde a metade do século passado⁹. Não constitui uma doença, nem sempre é idiopática, em muitos casos está associada com distúrbios do metabolismo dos íons cálcio e fósforo e o termo calcificação não é apropriado.

SUMMARY

Symmetrical Calcification of the Basal Ganglia – Fahr's Disease

There is a specific type of intracranial calcification that affects the basal ganglia and the dentate nuclei of the cerebellum symmetrically which is denominated Symmetrical Calcification of the Basal Ganglia (SCBG) or Fahr's disease, in which the main diagnosis method is the CT scan. This revision shows that this may be associated to many pathological processes like calcium-phosphorus metabolism disorders and no relationship is observed between the clinical manifestations and the topography of the lesions, standing out the epilepsy and the psychic disorders. We conclude that the SCGB is not always idiopathic and the term calcification is not appropriate, and this condition is not a disease in the nosological sense.

KEY WORDS

Fahr's disease, calcification, basal ganglia, clinical manifestations.

Referências

1. Kazis AD. Contribution of CT scan to diagnosis of Fahr's syndrome. *Acta Neurol Scand*, 71: 206-11, 1985.
2. Goldscheider HG, Lischewski R, Claus D et al. Clinical, endocrinological, and computerized tomography scans for symmetrical calcification of the basal ganglia. *Arch Psychiatr Nervenkr*, 228: 53-65, 1980.
3. Legido A, Zimmerman RA, Packer RJ et al. Significance of basal ganglia calcification on computed tomography in children. *Pediatr Neurosci*, 14: 64-70, 1988.
4. Kobayashi S, Yamadori I, Miki H, Ohmori M. Idiopathic nonarteriosclerotic cerebral calcification (Fahr's disease): an electron microscopic study. *Acta Neuropathol*, 73: 62-6, 1987.
5. Engelhard E & Levy G. Calcificação dos núcleos da base: manifestações neurológicas, psiquiátricas e neuropsicológicas. In: Clínica Neurológica. Rubens José Gagliard & Rubens Reimão (Eds.), São Paulo, Lemos Editorial, 1998, cap. 52, pp 371-376.
6. Bouras C, Giannakopoulos P, Good PF et al. A laser microprobe mass analysis of trace elements in brain mineralizations and capillaries in Fahr's disease. *Acta Neuropathol*, 92: 351-7, 1996.
7. Löwenthal A & Bruyn G.W. Calcification of the striopallidodentate system. In: Vinken PJ & Bruyn GW (eds). *Handbook of clinical neurology - Diseases of the basal ganglia*, vol 6. Amsterdam, North-Holland Pub. Co., 1978, cap 27, pp 703-725.
8. Taxer F, Haller R, König P. Clinical early symptoms and CT findings in Fahr syndrome. *Nervenarzt*, 57: 583-8, 1986.
9. Vega MG, Sousa AA, Lucca Jr F et al. Síndrome extrapiramidal e hipoparatiroidismo - acerca da identidade da doença de Fahr. *Arq Neuropsiquiatr*, 52: 419-426, 1994.
10. Messing RO, Simon RP. Seizures as a manifestation of systemic disease. *Neurol Clin*, 4: 563-84, 1986 .
11. Gilmore RL. Seizures associated with nonneurologic medical conditions. In: *The treatment of epilepsy. Principles and practice*. Elaine Wyllie, M.D. Ed., Philadelphia, Lea & Febiger, 1993, chapter 52, pp 667-677.
12. Al-Noori S, Pierson MG, Swann JW. Bases celulares da epileptogênese estudadas *in vitro*. In: Costa JC, Palmini A, Yacubian EMT, Cavalheiro EA (eds.) *Fundamentos neurobiológicos das epilepsias*. São Paulo, Lemos Editorial, 1998, vol. 1, capítulo 2, pp 43-59.
13. Shibayama H, Kobayashi H, Nakagawa M et al. Non-Alzheimer non-Pick dementia with Fahr's syndrome. *Clin Neuropathol*, 11: 237-50, 1992.
14. Rossi M, Morena M, Zanardi M. Calcification of the basal ganglia and Fahr disease. Report of two clinical cases and review of the literature. *Recenti Prog Med*, 84: 192-8, 1993.
15. Fahr TK. Idiopathische verkalkung der hirngefässe. *Zentralblatt Allg Pathol*, 50: 129-133, 1930.

Endereço para correspondência:

Rua Borges Lagoa, 783, cj. 11 – Vila Clementino
CEP 04038-031 São Paulo (SP)
E-mail: cardeal@ibm.net

APLICAR BULA HYDERGINE