

***Kinesio Taping* nos sintomas vasculares em pacientes com Distrofia Muscular de Duchenne: relato de caso**

Kinesio taping in the vascular symptoms in patients with Duchenne Muscular Dystrophy: a case report

Ligia de Sousa¹, Taciane Naressi Zambinati², Gabriela de Andrade Vieira², Juliana Bassalobre Carvalho Borges¹, Tereza Cristina Carbonari de Faria¹

RESUMO

Objetivo. Avaliar os efeitos do linfotaping na melhora de sintomas vasculares em pacientes com Distrofia Muscular de Duchenne (DMD). **Método.** Estudo de caso de dois pacientes com DMD, idade de 10 e 15 anos, sexo masculino, cadeirantes, com queixas relacionadas a sintomas vasculares. O programa de tratamento foi composto pela aplicação de *Kinesio Taping*, na região posterior da panturrilha, por duas semanas, com três trocas de faixas por semana. Os pacientes foram avaliados quanto aos sintomas vasculares pela Escala Numérica, presença e número de ocorrência de câimbras e perimetria e linfedema de membros inferiores. Para análise dos dados foi utilizada a porcentagem de melhora. **Resultados.** Para paciente I reduziu 80% a sensação de peso, 57% dor, 80% dolorimento, 57% desconforto e 66% formigamento. A câimbra ocorria duas vezes ao dia, reduzindo para nenhum episódio nos dias durante o tratamento. Para paciente II, houve melhora de 100% para dor, dolorimento e formigamento e 66% para desconforto. Paciente II relatou, antes do tratamento, câimbra uma vez ao dia, apresentando apenas um episódio durante todos os dias de tratamento. Houve redução pouco evidente da perimetria. **Conclusões.** A aplicação da *Kinesio Taping* mostrou-se eficaz na redução de sintomas vasculares, porém sugere-se tratamento permanente visando a manutenção e melhora de desconfortos vasculares.

Unitermos. Distrofia Muscular de Duchenne, Doenças Vasculares, Fisioterapia, Tratamento

Citação. Sousa L, Zambinati TN, Vieira GA, Borges JBC, Faria TCC. *Kinesio Taping* nos sintomas vasculares em pacientes com Distrofia Muscular de Duchenne: relato de caso.

ABSTRACT

Objective. We evaluated the effects of Kinesio Taping on improving vascular symptoms in patients with DMD. **Method.** Case study of two patients with DMD, male and age 10 and 15 respectively, wheelchair users with complaints related to vascular symptoms. The treatment program was made by applying Kinesio Taping, by the fan-tape technique in the posterior calf. The treatment lasted two weeks with two changes of taping per week. Patients were asked about vascular symptoms by pain Numeric Scale, number of cramps and perimeter. For data analysis we used the effect improvement by percentage. **Results.** Patient I had improved 80% of the sense of weight, 57% in pain, 80% in tenderness, 57% in discomfort and 66% in tingling. A cramp occurred 2 times daily and was reduced to any episode during the treatment. For patient II, there was an improvement of 100% for pain, tenderness and tingling and 66% in discomfort. The cramps were reported once a day before treatment, with only one episode during treatment. **Conclusions.** The application of linfotaping in patients with DMD was effective in reducing vascular symptoms, but we suggest a permanent treatment aimed at the maintenance and improvement of vascular discomforts.

Keywords. Duchenne Muscular Dystrophy, Vascular Diseases, Physical Therapy specialty, Treatment

Citation. Sousa L, Zambinati TN, Vieira GA, Borges JBC, Faria TCC. Kinesio taping in the vascular symptoms in patients with Duchenne Muscular Dystrophy: a case report.

Trabalho realizado na Unifal, Alfenas-MG, Brasil.

Endereço para correspondência:

Ligia de Sousa
Av. Jovino Fernandes Sales, 2600 – Santa Clara
CEP: 37130-000, Alfenas-MG
Fone: (35) 3292-2377
E-mail: ligiaunifal@gmail.com

¹Fisioterapeuta, Doutora, Professora Adjunta da UNIFAL, Alfenas-MG, Brasil.

²Acadêmica de Fisioterapia, Graduanda da UNIFAL- Alfenas-MG, Brasil.

Relato de Caso
Recebido em: 16/05/14
Aceito em: 10/10/14

Conflito de interesses: não

INTRODUÇÃO

Distrofia Muscular de Duchenne (DMD) é uma miopatia hereditária caracterizada pela degeneração muscular progressiva, com desproporção entre tamanho e força dos músculos esqueléticos. Está associada à herança recessiva ligada ao cromossomo X, acometendo membros masculinos da família, a partir da infância. A característica principal de indivíduos portadores de DMD é a fraqueza generalizada e progressiva, que cursa em limitações de movimentos, comprometimento funcional e evolui para a morte em torno de 18 a 20 anos de idade, conseqüente à insuficiência respiratória¹.

As bases terapêuticas da DMD visa o uso de medicamentos corticosteróides e medidas fisioterapêuticas, com o objetivo de reduzir as complicações associadas e prolongar a funcionalidade².

Os comprometimentos motores presentes em pacientes com DMD podem envolver uma série de fatores que levam a alterações vasculares, resultando em edema, principalmente de membros inferiores. O efeito de contração dos músculos gera um efeito de bomba muscular que contribui para o deslocamento de líquidos corporais e auxiliam no retorno venoso e linfático. Em indivíduos com miopatias, o imobilismo e a perda da função muscular, promovem uma redução do retorno venoso e resulta em edema de membros inferiores, em especial ao final do dia³. As alterações venosas apresentam um quadro clínico comum a várias afecções que têm como base o comprometimento crônico do retorno venoso, sendo associadas com edemas, dores, sensação de peso, câimbras noturnas e desconfortos nos membros inferiores⁴. Além disso, a falta de movimento pode criar problemas para a circulação geral, ter um impacto negativo sobre as articulações e promover a desmineralização óssea⁵⁻⁸.

Ainda, estudos realizados em indivíduos com miopatias, verificaram um aumento no teor de sódio e água nesta população visualizada pela ressonância magnética, caracterizando um edema osmótico^{9,10}.

Assim, a presença de edema e outros sintomas vasculares podem causar desconforto em pacientes com DMD, sendo necessários recursos que melhorem o fluxo vascular e promovam conforto aos pacientes. A *Kinesio Taping* é um recurso de bandagem aplicada para normalizar a função muscular, aumentar o fluxo linfático e venoso,

diminuir dor e auxiliar na correção do desalinhamento articular. Esta técnica consiste na aplicação de faixas elásticas na pele, que pode sofrer um estiramento de até 120 a 140% de seu comprimento original¹¹.

Esta técnica não tem seu mecanismo de ação bem elucidado, porém acredita-se que apresenta efeitos positivos na mobilização e ativação muscular e vascular¹¹. O mecanismo de ação é determinado pela maneira em que a faixa é aplicada sobre o tecido, promovendo estímulos sensoriais e mecânicos (elásticos) constantes na pele¹¹. A técnica de aplicação para estímulo vascular é conhecida como *FanTape*, em que a faixa é cortada em âncora e caudas de, aproximadamente, meia polegada, sendo aplicada com uma tensão (estiramento) de 25% de seu comprimento original¹¹.

Desta maneira, a *Kinesio Taping* apresenta efeitos na melhora de alterações vasculares, contribuindo para redução de sintomas de desconforto¹¹. Assim, o objetivo deste trabalho é avaliar os efeitos da *Kinesio Taping* na melhora de sintomas vasculares em pacientes com DMD.

MÉTODO

Sujeitos e local do estudo

Participaram deste estudo duas crianças com diagnóstico de DMD, com 10 e 15 anos, que realizavam fisioterapia motora e pneumológica há seis meses antes do início da pesquisa com *Kinesio Taping*. O trabalho foi aprovado no Comitê de Ética em Pesquisa da Universidade Federal de Alfenas (UNIFAL-MG) sob parecer número 525.903. Os responsáveis pelas crianças assinaram o Termo de Consentimento Livre e Esclarecido antes do início da pesquisa. A pesquisa foi realizada na Clínica Escola de Fisioterapia da UNIFAL-MG no município de Alfenas - Minas Gerais.

Intervenção

A intervenção terapêutica baseou-se na aplicação da *Kinesio Taping*, feita sempre pelo mesmo pesquisador nos dois sujeitos de pesquisa. Foi utilizada faixa hipoalérgica na cor azul, de algodão, sem látex, com elasticidade semelhante à da pele, que possibilita a transpiração normal, resistente à água e com tamanho de 5 centímetros por 5 metros cada rolo, da marca Kinesiosport®.

A intervenção fisioterapêutica consistiu na apli-

cação de um faixa de *Kinesio Taping* cortada na técnica *Fan Tape*, com 5 tiras que formam a cauda e uma âncora. Para a colocação, a âncora foi posicionada próxima à cadeia de linfonodos poplíteos, sem tração da faixa. Em seguida, cada tira da cauda foi posicionada na região de panturrilha até próximo ao tornozelo com tração de 25% em relação ao comprimento original da faixa, seguindo a orientação anatômica e fisiológica do sistema linfático, conforme Figura 1.

Os participantes receberam aplicação da faixa de *Kinesio Taping* em ambos os membros inferiores por duas semanas, sendo trocada três vezes na semana, totalizando 12 aplicações. Antes de cada aplicação a pele foi higienizada com álcool para retirar a oleosidade e aumentar a fixação da faixa.

Durante o tratamento com *Kinesio Taping* não houve qualquer outra intervenção fisioterapêutica.

Avaliação

A avaliação foi realizada por um segundo pesquisador, o qual não acompanhou o processo de intervenção. A linha de base consistiu de uma avaliação inicial em que foram aplicados os protocolos de avaliação vascular: avaliação de edema/linfedema e relato de sintomas vasculares sentidos em membros inferiores graduados pela Escala Numérica de zero a dez, sendo zero ausência do sintoma e dez, desconforto máximo produzido pelo sintoma vascular. Os sintomas vasculares avaliados foram: (1)aperto, (2)peso, (3)dureza, (4)dolorimento, (5)desconforto, (6) calor, (7)volume, (8)formigamento, (9)fraqueza e (10) entorpecimento. Além destes, os pacientes foram questionados em relação à presença e frequência em que as câimbras ocorriam.

Para avaliar a presença de edema/linfedema foi utilizada a classificação¹²: estágio 1 (espontaneamente reversível, regride facilmente com estímulo da circulação linfática), estágio 2 (espontaneamente irreversível, para reverter é necessário aplicação de recursos terapêuticos, caracteriza-se por possuir fibrose em certos pontos com aumento da consistência da pele), estágio 3 (mais grave, grande volume e grau elevado de fibrose, pele ressecada, friável, coloração escura, aspecto de casca de laranja) e estágio 4 (inclui elefantíase linfostática e alterações cutâneas, como fístulas linfáticas e linfocistos). O sinal de Godet

avalia a consistência do edema e a presença de fibrose. Foi realizada uma digitopressão na região acometida, por 5 segundos, e observado o retorno tecidual, sendo que, retorno lento e presença de abaulamento cutâneo significa sinal de Godet positivo. Foi utilizada a escala de cruces para a graduação do sinal de Godet, quando presente, sendo uma cruz (+) depressão de até dois milímetros, duas cruces (++) depressão de quatro milímetros, três cruces (+++) depressão de seis milímetros e quatro cruces (++++) depressão de oito milímetros ou mais.

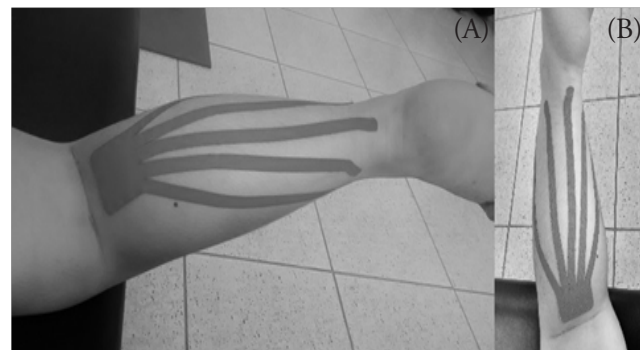
A perimetria, para avaliar a circunferência dos membros, foi realizada em membro inferior direito e esquerdo na região de panturrilha. Foi feita uma marcação inicial na tuberosidade da tibia e demarcados pontos abaixo da marca, a cada cinco centímetros. Para avaliar o pé, foi realizada a medida sobre as articulações metatarsofalangeanas para análise de medida.

Análise dos dados

Para a análise dos resultados foi apresentado, separadamente, os resultados da linha de base obtidos na avaliação inicial e os resultados após duas semanas de tratamento com *Kinesio Taping*. Para a perimetria foi realizada também a média de todas as medidas para melhor visualizar a resposta ao uso da *Kinesio Taping* de uma maneira geral. A melhora de cada queixa relatada pelos pacientes foi apresentada por meio de porcentagem pela fórmula abaixo:

Os resultados negativos significam a porcentagem de redução dos sintomas conseguida com o uso da *Kinesio Taping*, já aqueles com resultado positivo significa que houve aumento dos sintomas ou da perimetria.

Figura 1– Aplicação da *Kinesio Taping* no caso clínico I (A) e caso clínico II (B).



Fonte: Arquivo pessoal

RESULTADOS

Caso Clínico I

Paciente I, sexo masculino, 15 anos de idade, branco, com diagnóstico clínico de DMD. O início dos sintomas surgiram quando o paciente apresentava um ano e meio de idade e este caía com frequência. O diagnóstico foi concluído aos quatro anos. Há cinco anos o paciente deixou de assumir a posição ortostática e tornou-se cadeirante. Atualmente é independente apenas para alimentar-se e escovar os dentes. Para as demais atividades é dependente. O paciente permanece a maior parte do dia na posição sentado em cadeira de rodas, com os pés sem apoio. Realiza apenas as transferências de deitado para sentado (com auxílio) e permanece na postura sentado sem apoio, faz rotação de tronco. Em exame físico de membros inferiores observou-se limitação de amplitude de movimento e presença de contratura para extensão de joelho e dorsiflexão de tornozelo com força muscular para extensão de joelhos grau I (esboço de contração sem amplitude de movimento) e para dorsiflexão e flexão plantar grau 0 (sem esboço de contração). Em relação aos sintomas vasculares, o paciente I relatou queixas de sensação de peso, dor, dolorimento, desconforto e formigamento em membros inferiores. A Tabela 1 apresenta os resultados de linha de base (score inicial) e após a aplicação da *Kinesio Taping* (score final), assim como a porcentagem de melhora.

Em relação às câimbras, o paciente relatou presença de câimbras na região de panturrilhas duas vezes ao dia antes da aplicação da *Kinesio Taping*. Durante o tratamento proposto o paciente não apresentou câimbra

na região de panturrilhas.

Sobre o linfedema, o paciente I apresentava estágio 2 de linfedema, com presença de Sinal de Godet positivo (+) em região de tornozelo. Após a aplicação da *Kinesio Taping*, observou-se melhora da fibrose avaliada pelo Sinal de Godet (+), que não reduziu completamente, mas tornou-se menos enrijecido. A Tabela 2 apresenta os escores iniciais e finais da perimetria em membros inferiores direito e esquerdo no paciente I.

Caso Clínico II

Paciente II, sexo masculino, 10 anos de idade, branco, com diagnóstico clínico de DMD. O início dos sintomas surgiram quando o paciente estava com um ano de idade e apresentava dificuldade para deambular. Aos dois anos, após biópsia muscular, o paciente teve diagnóstico de DMD. O paciente deixou de assumir a posição ortostática e tornou-se cadeirante há dois anos. A postura predominante é sentado em cadeira de rodas com os pés sem apoio. Atualmente é independente para alimentar-se, escovar os dentes, pentear os cabelos e escrever. É semi-

Tabela 1. Apresentação dos escores inicial e final e melhora com aplicação de *Kinesio Taping* no paciente I.

Queixa vascular	Escore inicial	Escore final	Porcentagem de melhora
Sensação de peso	5	1	-80
Dor	7	3	-57,15
Dolorimento	7	3	-57,15
Desconforto	5	1	-80
Formigamento	6	2	-66,67

Tabela 2. Apresentação dos escores iniciais e finais e da porcentagem de melhora da perimetria em membros inferiores no paciente I.

	TT	↓5	↓10	↓15	↓20	↓Pé	Média
MMII-Direito							
Escore inicial (cm)	41	37	36	40	36	30	36,67
Escore final (cm)	41	36	38	38,5	34,5	27	35,84
melhora (%)	0	-2,70	5,26	-3,75	-4,16	-10	-2,26
MMII-Esquerdo							
Escore inicial (cm)	42	39	39,5	39,5	36	28	37,34
Escore final (cm)	42	36	38,5	38,5	33,5	27	35,91
melhora (%)	0	-7,69	-2,53	-2,53	-6,95	-3,57	-3,82

TT: tuberosidade da tíbia; ↓5: 5 centímetros abaixo da tuberosidade da tíbia; ↓10: 10 centímetros abaixo da tuberosidade da tíbia; ↓15: 15 centímetros abaixo da tuberosidade da tíbia; ↓20: 20 centímetros abaixo da tuberosidade da tíbia.

-dependente para vestir-se e despir-se e para realizar higiene pessoal. Para as demais atividades é dependente. O paciente realiza as transferências de deitado para sentado, de decúbito dorsal para lateral direita e esquerda e permanece na postura sentado sem apoio. Em exame físico de membros inferiores observou-se limitação de amplitude de movimento e contratura articular para extensão de joelho e dorsiflexão de tornozelo com força muscular para extensão de joelhos, dorsiflexão e flexão plantar grau 2 (contração sem resistência da gravidade). Em relação aos sintomas vasculares, o paciente II relatou queixas de dor, dolorimento, desconforto e formigamento. A Tabela 3 apresenta os resultados antes (score inicial) e após (score final) a aplicação da *Kinesio Taping*, assim como a porcentagem de melhora.

Em relação às câimbras, o paciente relatou presença de câimbras na região de panturrilhas uma vez ao dia antes da aplicação da *Kinesio Taping*. Durante o tratamento, o paciente apresentou apenas um relato de câimbra na região de panturrilhas.

O paciente II apresentou linfedema em estágio 1, o qual regridiu com a intervenção e Sinal de Godet

Tabela 3. Apresentação dos escores inicial e final e de melhora com aplicação de *Kinesio Taping* no paciente II.

Queixa vascular	Score inicial	Score final	Porcentagem de melhora
Dor	2	0	-100
Dolorimento	2	0	-100
Desconforto	3	1	-66,7
Formigamento	4	0	-100

negativo. A Tabela 4 apresenta os escores iniciais e finais da perimetria em membros inferiores direito e esquerdo no paciente II.

DISCUSSÃO

Neste estudo, sintomas venosos presente em membros inferiores tiveram uma melhora positiva, avaliado pela porcentagem de melhora em pacientes com DMD.

Os sintomas venosos mais presentes nos casos apresentados foram dor, dolorimento, desconforto e formigamento. Além destes, o paciente I queixou-se de sensação de peso. A imobilidade de membros inferiores pela redução da função dos músculos da panturrilha ou pela restrição de movimento dos tornozelos, decorrente da perda de contração muscular em portadores de DMD, causam uma alteração no fluxo de sangue arterial e venoso, resultando em perda do equilíbrio hidrostático e dinâmico. Ainda, vale destacar que pacientes com DMD permanecem, em sua maioria, na posição sentada em cadeira de rodas, dificultando o retorno venoso pela posição antigravitacional e compressão da região poplíteia, assim como os pacientes apresentados nos casos clínicos. Com isso, é gerada uma hipertensão venosa, a qual é transmitida à microcirculação da pele e do tecido subcutâneo pela perda de reflexo veno-capilar, com conseqüente aumento de extravasamento de líquido para o meio intersticial e associação de várias queixas relacionadas a doenças venosas¹³.

Estas alterações hemodinâmicas apresentam um quadro clínico comum a várias alterações vasculares com

Tabela 4. Apresentação dos escores iniciais e finais e da porcentagem de melhora da perimetria em membros inferiores no paciente II.

	TT	↓5	↓10	↓15	↓20	↓Pé	Média
MMII-Direito							
Score inicial (cm)	35	31	33,5	31,5	26	21,5	29,75
Score final (cm)	35	32	33,5	30	26	21	29,6
melhora (%)	0%	3,12%	0%	-4,76%	0%	-2,38%	-0,50%
MMII-Esquerdo							
Score inicial (cm)	35	32	34,5	32	27	22	30,41
Score final (cm)	35	34	32	27	27	22	29,5
melhora (%)	0%	5,88%	-7,81%	-18,51%	0%	0%	-3,08%

TT: tuberosidade da tíbia; ↓5: 5 centímetros abaixo da tuberosidade da tíbia; ↓10: 10 centímetros abaixo da tuberosidade da tíbia; ↓15: 15 centímetros abaixo da tuberosidade da tíbia; ↓20: 20 centímetros abaixo da tuberosidade da tíbia.

comprometimento do retorno venoso, sendo associadas com edemas, dores, sensação de peso, câimbras noturnas e desconfortos nos membros inferiores⁴, sintomas estes apresentados pelos casos apresentados na pesquisa. A presença de edema em membros inferiores é comum em indivíduos com alterações vasculares que levam à dificuldade de retorno venoso pelo extravasamento de fluido que permanece no meio intersticial⁴. Os casos clínicos apresentados referiam-se a pacientes com DMD com linfedema estágio 1 e sinal de Godet negativo e estágio 2 com Sinal de Godet positivo nos pacientes II e I, respectivamente. Uma possível causa dos pacientes apresentarem diferentes estágios de linfedema e áreas de fibrose pode associar-se à idade e tempo em que cada um é dependente de cadeira de rodas, sendo que o paciente I é cadeirante há cinco anos e o paciente II há dois anos. O extravasamento de fluido e acúmulo de depósitos de fibrina que alteram o metabolismo entre os compartimentos extra e intravascular, resultam na formação de edema, o qual pode apresentar-se com áreas de fibrose pelo acúmulo de proteínas no meio intersticial. Assim, quanto maior o tempo de acúmulo de líquido intersticial com presença de fibrina, maior a probabilidade de o paciente apresentar fibrose^{6,7}.

No entanto o presente estudo não observou melhora importante na fibrose e na avaliação do linfedema pela perimetria, isso pode estar associado à necessidade de realização de outros recursos junto à aplicação da *Kinesio Taping*. A literatura aponta os benefícios fisiológicos da drenagem linfática manual, na redução de medidas pela perimetria e na melhora de áreas de fibrose^{14,15}. Vale enfatizar que houve diferenças entre os sujeitos analisados na avaliação do exame físico e na avaliação dos sintomas vasculares (escore inicial e final). Isto pode ser decorrente da diferença de idade entre os sujeitos avaliados uma vez que a DMD é uma doença progressiva¹. Além disso, é necessária uma maior amostra de sujeitos avaliados para se obter uma conclusão bem definida.

Assim, novos estudos que associem a drenagem linfática manual à *Kinesio Taping* devem ser desenvolvidos em pacientes portadores de DMD para possibilitar resultados mais significativos em relação à presença e ao tratamento de linfedema e fibrose em membros inferiores¹⁶.

Em relação à melhora dos sintomas vasculares com a aplicação da *Kinesio Taping*, observa-se melhora importante quando avaliados pela porcentagem. A compressão exercida pelo acúmulo de líquido intersticial gera desconforto em membros inferiores caracterizado por sensação de peso e formigamento, na maioria dos casos¹⁷. Os pacientes avaliados, que relataram estas queixas, obtiveram melhoras com a aplicação da *Kinesio Taping*. Em outro estudo realizado com mulheres que apresentavam queixas de formigamento e sensação de peso em membro superior com linfedema após mastectomia com linfadenectomia, a aplicação da *Kinesio Taping* mostrou melhora significativa sendo que a mesma poderia substituir a bandagem elástica, apresentando vantagens como menor desconforto, menos dificuldade e maior conveniência com o uso¹⁶.

A aplicação da *Kinesio Taping* foi efetiva também para melhorar a dor e dolorimento secundários a alterações vasculares nos pacientes com DMD, mostrando um efeito clínico relevante nos pacientes apresentados. Vários estudos tem mostrado que a aplicação da *Kinesio Taping* reduz a dor, mas seu mecanismo de ação permanece desconhecido¹⁸⁻²². Acredita-se que o estímulo cutâneo promovido pela faixa causa um feedback proprioceptivo cutâneo, reduzindo a dor^{21,22}. Todavia, autores sugerem que a aplicação da *Kinesio Taping* placebo é capaz de reduzir os níveis de dor, provavelmente pelo estímulo visual (cores) que geram expectativas positivas nos resultados de dor²³. Em estudos com mulheres que apresentam alterações vasculares, a *Kinesio Taping* apresentou efeito mecânico positivo na melhora de sintomas vasculares do grupo de tratamento em relação ao grupo de *Kinesio Taping* placebo²¹.

O presente estudo apresenta algumas limitações, especialmente por se tratar de estudo de caso clínico. Todavia, a doença abordada (DMD) refere-se a acometimento raro na população, afetando um em cada 3600-6000 nascidos vivos do sexo masculino¹ e dificultando, assim, estudos clínicos com maior número de pacientes. Estudos futuros associando a *Kinesio Taping* à drenagem linfática manual e outros recursos de tratamento fisioterapêutico vascular devem ser pensados para buscar maior efetividade no tratamento de desconfortos vasculares de portadores de DMD.

CONCLUSÃO

Com a apresentação dos casos clínicos obtidos nesta pesquisa conclui-se que a *Kinesio Taping* obteve resultados positivos nos sintomas vasculares em membros inferiores de portadores de DMD.

REFERÊNCIAS

- Bushby K, Finkel R, Birnkrant DJ. Diagnosis and management of Duchenne muscular dystrophy, part 1: diagnosis, and pharmacological and psychosocial management. *Lancet Neurol* 2010;9:77-93. [http://dx.doi.org/10.1016/S1474-4422\(09\)70271-6](http://dx.doi.org/10.1016/S1474-4422(09)70271-6)
- Ciafaloni E, Moxley RT. Treatment options for Duchenne muscular dystrophy. *Curr Treat Options Neurol* 2008;10:86-93.
- Partsch H. Intermittent pneumatic compression in immobile patients. *Int Wound J* 2008;5:389-97. <http://dx.doi.org/10.1111/j.1742-481X.2008.00477.x>
- França LHG, Tavares V. Insuficiência venosa crônica: uma atualização. *J Vasc Bras* 2003;2:319-28.
- Ringe RD. Generalized osteoporosis in chronic polyarthritis – pathomechanisms and treatment approaches. *Z Rheumatol* 1996;55:149-57.
- Perrin M, Guex JJ. Edema and leg volume: methods of assessment. *Angiology* 2000;51:9-12. <http://dx.doi.org/10.1177/000331970005100103>
- Markhus CE, Karlsen TV, Wagner M, Svendsen OS, Tenstad O, Alitalo K, Wiig H. Increased interstitial protein because of impaired lymph drainage does not induce fibrosis and inflammation in lymphedema. *Arterioscler Thromb Vasc Biol* 2013;33:266-74. <http://dx.doi.org/10.1161/ATVBAHA.112.300384>
- Jensen MR, Simonsen L, Karlsmark T, Bülow J. Lymphoedema of the lower extremities – background, pathophysiology and diagnostic considerations. *Clin Physiol Funct Imaging* 2010;30:389-98. <http://dx.doi.org/10.1111/j.1475-097X.2010.00969.x>
- Lehmann-Horn F, Weber M, Nagel AM, Meinck HM, Breitenbach S, Scharer J, et al. Rationale for treating oedema in Duchenne muscular dystrophy with eplerenone. *Acta Myol* 2012;31:31-9.
- Weber MA, Nagel AM, Wolf MB, Jurkat-Rott K, Kauczor HU, Semmler W, et al. Permanent muscular sodium overload and persistent muscle edema in Duchenne muscular dystrophy: a possible contributor of progressive muscle degeneration. *J Neurol* 2012;259:2385-92. <http://dx.doi.org/10.1007/s00415-012-6512-8>
- Kase K, Tatyusuki H, Tomoki O. Development of Kinesio tape. In: Kase K, Tatyusuki H, Tomoki O. *Kinesio taping perfect manual*. 2nd ed. Tokyo: 2003, p.117-8.
- Camargo MC, Marx AG. Reabilitação física no câncer de mama. São Paulo: Roca, 2000.
- Dix FP, Brooke R, McCollum CN. Venous disease is associated with an impaired range of ankle movement. *Eur J Vasc Endovasc Surg* 2003;25:556-61. <http://dx.doi.org/10.1053/ejvs.2002.1885>
- Godoy JMP, Brigidio PAF, Cunha SXS, Batigália F, Godoy MFG. Mobilization of fluids in large volumetric reductions during intensive treatment of leg lymphedema. *Int Angiol* 2013;32:479-82.
- Molski P, Kruczyński J, Molski A, Molski S. Manual lymphatic drainage improves the quality of life in patients with chronic venous disease: a randomized controlled trial. *Arch Med Sci* 2013;9:452-8. <http://dx.doi.org/10.5114/aoms.2013.35343>
- Tsai HJ, Hung HC, Yang JL, Huang CS, Tasauo JY. Could kinesio tape replace the bandage in desconggestive lymphatic therapy for breast-cancer-related lymphedema? A pilot study. *Support Care Cancer* 2009;19:1353-60. <http://dx.doi.org/10.1007/s00520-009-0592-8>
- Willians AF, Vadgama A, Franks PJ, Mortimer OS. A randomized controlled crossover study of manual lymphatic drainage therapy in women with breast cancer-related lymphoedema. *Eur Cancer Care* 2002;11:254-61. <http://dx.doi.org/10.1046/j.1365-2354.2002.00312.x>
- García-Muro F, Rodríguez-Fernández AL, Herrero-de-Lucas A. Treatment of myofascial pain in the shoulder with Kinesio taping. A case report. *Man Ther* 2010;15:292-5. <http://dx.doi.org/10.1016/j.math.2009.09.002>
- Gonzalez-Iglesias J, Fernandez-de-Las-Penás C, Cleland JA, Huijbregts P, Gutierrez-Vega M. Short-term effects of cervical kinesio taping on pain and cervical range of motion in patients with acute whiplash injury: a randomized clinical trial. *J Orthop Sports Phys Ther* 2009;39:515-21. <http://dx.doi.org/10.2519/jospt.2009.3072>
- Paoloni M, Bernetti A, Fratocchi G, Mangone M, Parrinello L, Del Pilar Cooper M, et al. Kinesio taping applied to lumbar muscles influences clinical and electromyographic characteristics in chronic low back pain patients. *Eur J Phys Rehabil Med* 2011;47:237-44.
- Aguilar-Ferrándiz MA, Castro-Sanchez AM, Matarán-Peñarrocha GA, García-Muro F, Moreno-Lorenzo C. Effects of Kinesio Taping on Venous Symptoms, Bioelectrical Activity of the Gastrocnemius Muscle, Range of Ankle Motion, and Quality of Life in Postmenopausal Women With Chronic Venous Insufficiency: A Randomized Controlled Trial. *Arc Phys Med Rehabil* 2013;94:2315-28. <http://dx.doi.org/10.1016/j.apmr.2013.05.016>
- Aguilar-Ferrándiz MA, Castro-Sanchez AM, Matarán-Peñarrocha GA, Guisado-Barrilao R, García-Rios MC, Moreno-Lorenzo C. A randomized controlled trial of a mixed Kinesio taping-compression technique on venous postmenopausal women with chronic venous insufficiency symptoms, pain, peripheral venous flow, clinical severity and overall health status in postmenopausal women with chronic venous insufficiency. *Clin Rehab* 2014;28:69-81. <http://dx.doi.org/10.1177/0269215512469120>
- Benson H. The nocebo effect: history and physiology. *Prev Med* 1997;26:612-5. <http://dx.doi.org/10.1006/pmed.1997.0228>